Unfallchirurg 2014 · 117:593–599
DOI 10.1007/s00113-013-2475-1
Online publiziert: 18. Juli 2014
© Springer-Verlag Berlin Heidelberg 2014

H.R. Dürr[1] · Y. Bakhshai[1] · H. Rechl[2] · P.-U. Tunn[3]
[1] Schwerpunkt Tumororthopädie, Orthopädische Klinik, Klinikum der LMU München, Campus Grosshadern
[2] Klinik und Poliklinik für Orthopädie und Sportorthopädie, TUM München
[3] Department Tumororthopädie, Zentrum für Orthopädie und Unfallchirurgie, HELIOS-Klinikum Berlin-Buch

Redaktion
M. Schultheiss, Ulm

Tumorresektion: Wie weit ist weit genug?

Die Prognose der malignen Knochentumoren hat in den letzten Jahrzehnten einen entscheidenden Wandel erfahren. Während 1970 die 5-Jahres-Überlebensrate z. B. beim Osteosarkom noch <20% lag, überleben heute ca. 70% der meist jugendlichen Patienten [5]. Eine sorgfältige Therapieplanung setzt sowohl die exakte Artdiagnose als auch die präzise anatomische Lokalisierung des Primärtumors und die Kenntnis des Metastasierungsstatus voraus.

Bei der Diskussion über chirurgische Prinzipien und insbesondere Resektionsgrenzen ist eine Entwicklung von der Amputation hin zu komplexen Extremitäten erhaltenden und -rekonstruierenden Eingriffen festzustellen. Derzeit gelingt dies bei ca. 90% aller malignen primären Knochentumoren mit möglichen Einschränkungen des onkologischen Ergebnisses, die mit dem Patienten zu diskutieren sind [Daten der COSS-Studie (Cooperative Osteosarkom Studiengruppe): Lokalrezidiv nach Amputation 3,2%, nach Extremitäten erhaltenden Eingriff 7,5%, [1]]. Diese Erfolge sind der engen interdisziplinären Zusammenarbeit von Operateuren, Onkologen, Strahlentherapeuten, Radiologen und Pathologen zu verdanken. Therapieansätze mit prä- oder postoperativer Chemotherapie bzw. Bestrahlung sowie die Erweiterung der diagnostischen und operativen Möglichkeiten führen zu diesem differenzierten operativen Vorgehen [10].

Aus der Etablierung der Magnetresonanztomographie (MRT) und heute auch der Positronenemissionstomographie-Computertomographie (PET-CT)/MRT resultiert die Chance, die Tumorgrenzen und damit das Resektionsausmaß wesentlich differenzierter zu definieren, als dies früher möglich und vertretbar war. Möglicherweise hat auch die Detektion von Skipläsionen zu einer Senkung des Lokalrezidivrisikos beigetragen. Die kritische Abwägung und Therapie muss jedoch in Zentren erfolgen, die sich mit dieser Problematik intensiv auseinandersetzen, um die erzielbaren positiven Ergebnisse nicht zu gefährden.

Resektionsgrenzen

Ziel der operativen Therapie ist, von Ausnahmen abgesehen, die vollständige Entfernung des Tumors. Erhebliche Bedeutung kommt dabei der präoperativen Planung des Eingriffs anhand der Ausdehnung des Tumors zu. In Abhängigkeit vom Stadium hat Enneking Richtlinien für die anzustrebenden Resektionsgrenzen aufgestellt, die entsprechend definiert wurden (**Tab. 1**, **Abb. 1**, [7]). Histopathologisch hat sich in der TNM-Klassifikation die R-Klassifikation [Der Buchstabe „R“ steht als Abkürzung für „Residual“ (residuus: zurückbleibend)] zur Beschreibung des Tumorrandes bewährt, die bei jeder Resektion angegeben werden sollte ([23], **Tab. 2**)

Historisch war die Kompartmentresektion, insbesondere auch bei den häufigeren Weichteilsarkomen, lange Zeit die etablierteste Methode der adäquaten Tumorresektion. Schon in den 1980er und dann später aber definitiv in den 1990er Jahren wurde diese jedoch durch die weite oder kompartmentorientierte Resektion ersetzt. Diese setzt dabei die Entfernung im Gesunden voraus, sodass der Tumor allseits von einer Manschette gesunden Gewebes umgeben ist. Es beinhaltet die spindelförmige Umschneidung einer Inzisionsbiopsienarbe und eventueller Drainageausleitungsstellen. Bei unkomplizierten Stanzbiopsien ist eine Exzision des Biopsietraktes nicht unbedingt erforderlich [6, 11].

> » Generell gibt es keine gesicherte Empfehlung über „einen Rand gesunden Gewebes hinaus“

In der Tiefe muss der Tumor mit Abstand zum Gesunden reseziert werden. Auch hierbei ist das Verbleiben von Satellitenläsionen, die durch diskontinuierliche Ausbreitung des Tumors entstehen können, nicht ausgeschlossen. Die Diskussion der letzten Jahre über die dabei notwendigen Sicherheitsabstände berücksichtigt die zunehmende Erfahrung mit neoadjuvanten und adjuvanten Therapien. Generell gibt es keine gesicherte Empfehlung über „einen Rand gesunden Gewebes hinaus“, im Speziellen wird man jedoch versuchen, hier ohne Funktionsverlust möglichst mehre Millimeter im axialen und mehrere Zentimeter im longitudinalen Bereich zu erreichen. Anatomi-

Tab. 1 Resektionsgrenzen nach Enneking. (Adaptiert nach [7])

Resektionsgrenze	Resektionsebene	Pathologisches Ergebnis	R-Status
Intraläsional	Im Tumor	Tumor randbildend	R2, R1
Marginal	Extrakapsulär, aber im begleitenden reaktiven Gewebe	Tumor randbildend	R1
Weit	Außerhalb des reaktiven, im normalen Gewebe	Tumorfreier Resektionsrand	R0
Radikal	Extrakompartmental	Tumorfreier Resektionsrand	R0

Tab. 2 R-Klassifikation („Union internationale contre le cancer" (UICC), adaptiert nach [23])

Rx	Das Vorhandensein von Residualtumor kann nicht beurteilt werden
R0>1 mm	Kein Residualtumor, minimaler Sicherheitsabstand ≥1 mm
R1<1 mm	Kein Residualtumor, minimaler Sicherheitsabstand <1 mm
R1-dir	Mikroskopischer Tumorrest, Tumor am Resektionsrand
R2a	Makroskopischer Residualtumor
R2b	Lokalisationsferner makroskopischer Residualtumor (Metastase)
R2c	Makroskopischer Residualtumor an beiden Lokalisationen

sche Begrenzungen, wie Faszien, sollten am Resektat verbleiben.

Eine radikale Resektion ist definitionsgemäß eine Kompartmentresektion und nur sehr selten indiziert. Im deutschen Sprachraum wird diese häufig mit einer Amputation gleichgesetzt, wobei eine Amputation aber nicht immer unbedingt eine Kompartmentresektion sein muss. Es erfolgt dabei eine komplette Entfernung aller tumorbefallenen Muskelgruppen bzw. Kompartmentanteile. Hierbei wird ebenfalls die Inzisionsbiopsienarbe mit allen Drainagekanälen sowie Narben von etwaigen Voroperationen weit umschnitten.

Je nach Ausdehnung des Befundes muss ggf. sowohl bei der weiten wie auch bei der Kompartmentresektion zusätzlich die vollständige Resektion eines Gelenks, eines Knochens, von Nerven und Gefäßen durchgeführt werden.

Es ist bekannt, dass Knochen- und Weichteilsarkome sich innerhalb eines Kompartments longitudinal (z. B. entlang von Fasziengrenzen) oft rasch und weit ausbreiten, während die transversale Ausbreitung, speziell über Kompartmentgrenzen hinweg, i. Allg. nur langsam erfolgt. Die Sicherheit einer vollständigen Tumorentfernung ist daher in hohem Maße abhängig von der Ausdehnung und der Qualität des zwischen Tumor und Resektionsrand liegenden gesunden Gewebes. Einigkeit besteht darüber, dass bei Tumoreinbruch in den Gelenkinnenraum das gesamte Gelenk geschlossen reseziert werden muss. Ob eine solche Gelenkinvasion vorliegt, ist manchmal sehr schwierig zu entscheiden. Am Kniegelenk bedingt die geschlossene Resektion eine um ein mehrfaches erhöhte Komplikationsrate, wie auch eine wesentlich schlechtere Funktion. Entsprechend kommt der präoperativen Bildgebung hier die wesentliche Bedeutung zu [9, 20].

Anerkannt ist ferner, dass bei fehlendem Ansprechen auf eine neoadjuvante Chemotherapie oder bei primär nicht adjuvant oder neoadjuvant behandelbaren Tumoren besonders hohe Anforderungen an die operative Tumorentfernung gestellt werden müssen. Verbindliche Aussagen über den minimal einzuhaltenden Sicherheitsabstand bei weiten Resektionen existieren hier aber nicht. In der Literatur weichen die Anforderungen oft erheblich vom praktisch Realisierbaren ab. Klassische Kompartmentresektionen werden nur noch selten durchgeführt, da sie keinen onkologischen Vorteil gegenüber der weiten Resektion bringen. Für einen Tumor im distalen Femur würde eine Kompartmentresektion die komplette Entfernung des Femurs bis zum Hüftgelenk bedeuten – für einen Tumor im distalen M. adductor magnus die Entfernung des Muskels mit Ansatz und Ursprung vom Femur bis zum Becken (**Abb. 1**). Insofern sind bei diesen Tumorlokalisationen auch hohe Oberschenkelamputationen keine Kompartmentresektionen. Daneben liegen viele Tumoren bereits primär extrakompartmental (z. B. in der Fossa poplitea), sodass eine Kompartmentresektion schon definitionsgemäß nicht möglich ist.

Resektionsverfahren

Bei malignen Knochen- und natürlich auch Weichteilsarkomen muss grundsätzlich zumindest die weite Resektion angestrebt werden. Ein am MRT geplanter Sicherheitsabstand im Zentimeterbereich kann allerdings bei Extremitäten erhaltenden Eingriffen im Bereich vitaler Strukturen wie Gefäßen und Nerven z. T. nicht eingehalten werden. Da Grenzschichten wie die vasale Adventitia oder das Perineurium von den Tumoren erst spät infiltriert werden, scheint die Unterschreitung der Zentimetergrenze an einer örtlich begrenzten Resektionsfläche bei weiter Exzision im Gesunden akzeptabel und ohne Beeinträchtigung der Prognose möglich.

» Generell gilt das Gesetz des kleinsten Sicherheitsabstands

Generell gilt jedoch das Gesetz des kleinsten Sicherheitsabstands. Lässt sich in einer Richtung nur eine marginale Resektion erzielen, macht in weiteren Richtungen eine radikale Resektion wenig Sinn. In diesen Fällen müssen jedoch Grenzschichten wie die vasale Adventitia, das Perineurium oder das Periost über möglichst weite Strecken entsprechend der longitudinalen Wachstumsrichtung der weichteiligen Tumoranteile mit entfernt werden. Ein solches Vorgehen muss bereits präoperativ klargestellt sein. Ansonsten endet der Kompromiss einer Tumorentfernung knapp im Gesunden trotz adjuvanter Therapieformen, in hohen Lokalrezidivraten. Kompartmentresektionen im kutanen und subkutanen Bereich sind nicht durchführbar. Sicherheitsabstände von mindestens einigen Zentimetern, insbesondere in die Peripherie, sollten eingehalten werden. Auch bei Tumorinfiltration intermuskulärer Faszien ist die weite Resektion vorzunehmen, da eine kompartmentelle Abgrenzung in longitudinaler Richtung nicht möglich ist.

Es gibt kaum vergleichende Studien zur Differenzierung eines weiten Resek-

Zusammenfassung · Abstract

Unfallchirurg 2014 · 117:593–599 DOI 10.1007/s00113-013-2475-1
© Springer-Verlag Berlin Heidelberg 2014

H.R. Dürr · Y. Bakhshai · H. Rechl · P.-U. Tunn

Tumorresektion: Wie weit ist weit genug?

Zusammenfassung

Hintergrund. Im multimodalen Therapiekonzept bei Knochensarkomen ist die Tumorresektion einer der entscheidenden Faktoren. Moderne Verfahren der Bildgebung haben die präoperative Planung wesentlich vereinfacht und erlauben präzise die Festlegung von Tumorgrenzen.

Fragestellung. Nachdem in den letzten Jahrzehnten klar belegt wurde, dass Kompartmentresektionen gegenüber einer weiten Resektion sowohl hinsichtlich der Lokalrezidivrate, wie auch des Gesamtüberlebens keine signifikanten Verbesserungen bringen, bleibt unklar, wie „weit" tatsächlich eine „weite Resektion" erfolgen sollte.

Material und Methode. Auswertung der Literatur der letzten 15 Jahre, Diskussion von Grundlagenarbeiten und multidisziplinäre Expertenempfehlungen aus relevanten multinationalen Studien.

Ergebnisse. Eine intraläsionale Resektion (R1) ist lediglich bei hochdifferenzierten (G1) Chondrosarkomen zulässig. Sowohl bei Osteosarkomen, wie auch bei Ewing-Sarkomen ist die R0-Resektion anzustreben. Gelingt diese nicht, finden sich beim Osteosarkom Belege, die in diesen selektiven Fällen eine adjuvante Strahlentherapie rechtfertigen, sollte eine Nachresektion nicht möglich sein. Bei Patienten mit Ewing-Sarkomen sollte in Erwartung einer R1-Resektion (z. B. in kritischen Lokalisationen wie dem Becken) besser auf eine solche verzichtet werden und stattdessen die alleinige Strahlentherapie erfolgen als sich von der Kombination beider Verfahren eine „Heilung" des kontaminierten Resektionsrandes zu versprechen. Hinsichtlich der notwendigen Sicherheitsabstände bei einer klaren R0-Resektion sind die Empfehlungen der Literatur heterogen. Letztlich kommt neben der reinen Distanzmessung natürlich auch der anatomischen Qualität des Resektionsrandes (z. B. Faszie) große Bedeutung zu. Eine eindeutige Empfehlung im Sinne mindestens x Millimeter oder Zentimeter ist mit aktuell vorliegenden Daten nicht zu begründen.

Schlussfolgerung. Ziel der Resektion eines Knochensarkoms sollte bis auf die Ausnahme Chondrosarkom (G1) eine weite Resektion sein. Ultraradikale Resektionen unter Mitnahme von vitalen Strukturen zur Vergrößerung eines absehbar bereits im Gesunden (R0) verlaufenden Resektionsrandes zeigen keine belegbaren Vorteile. Kann eine Resektion mit ggf. Nachresektion nicht in Sano (also nur R1) durchgeführt werden, sollte bei Osteosarkomen eine zusätzliche Strahlentherapie erfolgen. Patienten mit Ewing-Sarkomen sollten unter dieser Bedingung gar nicht reseziert werden. Bei Chondrosarkomen sind die vorliegenden Daten, z. B. aus dem Beckenbereich, widersprüchlich und erlauben keine klare Festlegung.

Schlüsselwörter

Sarkom · Resektionsabstand · Resektion, lokale · Resektion, weite · Kompartmentresektion

Resection margins in bone tumors: what is adequate?

Abstract

Background. In multimodal therapy concepts for bone sarcomas, tumor resection is a deciding factor. Modern imaging techniques have made preoperative resection planning much easier and precisely allow tumor boundaries to be defined.

Objectives. There is recent data clearly showing that compartmental resections have no significant advantages compared to wide resections in terms of local recurrence or overall survival. But it remains unclear, how "wide" a "wide resection" should be done.

Materials and methods. A literature review of the last 15 years, discussion of review articles and multidisciplinary expert opinions as published in major multinational studies.

Results. Intralesional resection (R1) is feasible in highly differentiated (G1) chondrosarcoma (atypical cartilaginous tumor) of the extremity. In both osteosarcoma and Ewing's sarcoma, R0 resection is mandatory. If these fails, there is evidence that in selected cases of osteosarcoma, adjuvant radiotherapy is justified if a second resection is not possible. Expecting contaminated (R1) margins in patients with Ewing's sarcoma (e.g., in critical locations such as the pelvis), radiotherapy only is better than hoping for the "cure" of insufficient resections margins with a combination of both methods. With regard to the necessary safety distances for a R0 resection, recommendations from the literature are heterogeneous. In addition to the distance measurement, the quality of the anatomic resection margins (e.g., fascia) is of great importance. A distinct recommendation of at least x millimeters or centimeters cannot be given based on the currently available data.

Conclusion. The aim of the resection of a bone sarcoma should be a wide margin with the exception of chondrosarcoma (G1). Ultraradical resections which sacrifice vital structures in order to extend an already wide (R0) resection margin showed no significant benefits. In patients with osteosarcoma, adjuvant radiotherapy should be considered if resection or re-resection is not in sound tissue (R1). Patients with Ewing's sarcoma should not undergo resection if a contaminated margin is expected. In patients with chondrosarcoma, the available data as for example from pelvic tumors are contradictory and do not allow a clear recommendation.

Keywords

Sarcoma · Surgical margin · Resection, local · Resection, wide · Compartmental resection

tionsrandes. In der Analogie zum Weichteilsarkom sei hier die Studie von Sadoski et al. [19] aus dem Jahre 1993 erwähnt. Dieser fand bei 132 Patienten keinen Unterschied hinsichtlich der Frage eines Lokalrezidivs bei R0-Resektionen ≤1 mm und >1 mm. Auch McKee et al. [14] konnte bei freien Resektionsrand hinsichtlich des Gesamtüberlebens keine signifikanten Unterschiede zwischen <1 mm, 1–9 mm und ≥10 mm feststellen. Bei 84 Sarkomresektionen im Schwerpunkt Tumororthopädie der Orthopädischen Klinik der LMU München in einen aktuellen 12-Monats-Zeitraum mussten 8 (9,5%) Patienten amputiert werden. Nimmt man 4 Patienten mit geplanter R1-Resektion bei atypischen Lipomen heraus, wurden 8/80 (10%) Patienten ungeplant R1-reseziert. In den anderen 72 R0-Resektionen lag der kleinste Resektionsrand in den sehr

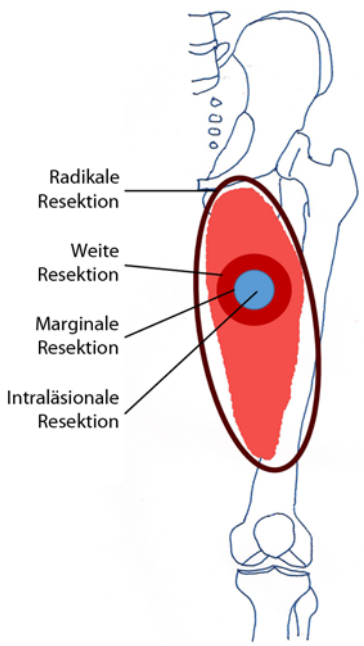

Abb. 1 ▲ Definition der Resektionsgrenzen nach Enneking veranschaulicht an einen Tumor im Adduktorenkompartment

sorgfältig untersuchten Präparaten in 31% der Fälle <1 mm, in 29% zwischen 1 und 5 mm, in 11% zwischen 5 und 10 mm und nur in 29% >10 mm.

Bei palliativem Therapieansatz (z. B. Tumorreduktionen oder bei Vorliegen inoperabler Metastasierung) sind die Anforderungen an die Radikalität des Eingriffs natürlich weniger streng zu stellen.

Operationstechnische Gesichtspunkte

Voraussetzung für die erfolgreiche operative Behandlung maligner Knochentumoren und Weichteilsarkome ist die exakte präoperative Planung. Um die Tumorausdehnung in longitudinaler Richtung bestimmen zu können, müssen knöcherne Fixpunkte wie z. B. der Kniegelenkspalt oder der Trochanter minor auf CT- oder MRT-Untersuchungen mit abgebildet werden. Eine MRT-Abbildung des gesamten Kompartments ist zum Ausschluss von Satellitenläsionen notwendig. Knöcherne Resektionslinien müssen zusätzlich auf Maßaufnahmen der Knochen festgelegt werden. Es hat sich bewährt, die Tumorgrenzen auf CT- und MRT-Bildern zu skizzieren und danach über Resektion oder Erhalt relevanter Strukturen zu entscheiden. Ist dies geschehen, kann weiter entschieden werden, welche anatomischen Strukturen für eine Deckung des Resektionsdefekts zur Verfügung stehen bzw. ob bei einer Extremitäten erhaltenden Operation eine ausreichende onkologische Radikalität eingehalten wird, und ob die erhaltene Extremität anschließend auch noch sinnvoll genutzt werden kann.

> » Für viele Eingriffe ist eine Zusammenarbeit verschiedener operativer Disziplinen im Tumorzentrum notwendig

Bei der operativen Therapie von Knochentumoren und Weichteilsarkomen werden neben allgemeiner Erfahrung in der Tumorchirurgie häufig auch Spezialkenntnisse auf den Gebieten der Wirbelsäulenchirurgie, plastischen Chirurgie, Gefäßchirurgie, Thorax- und Abdominalchirurgie, Endoprothetik usw. benötigt. Für viele Eingriffe ist somit eine Zusammenarbeit verschiedener Disziplinen im Tumorzentrum notwendig.

Intraoperativ ist die Markierung von Lokalisationen reduzierter Sicherheitsabstände (z. B. durch Titanclips) sinnvoll. Eine spätere Radiatio oder Nachresektion wird dadurch erleichtert. In einigen Einrichtungen erfolgt bei „knappen" Resektionsrändern auch eine intraoperative Strahlentherapie oder die postoperative Brachytherapie über eingelegte Katheter. Die genaue Markierung des Resektats (z. B. durch Fäden oder Aufspannen auf Styropor) ist obligat, nur so lässt sich die pathologische Präparatebeschreibung zuordnen.

Kommt es trotz detaillierter Planung zur Kontamination des Operationssitus durch Tumorgewebe (z. B. ossäre Resektionsebene zu nahe am Tumor, akzidentelle Eröffnung des Tumors bei der Präparation), sollte die Wunde sorgfältig und ausgiebig gespült, der intraläsionale Defekt am Tumorpräparat verschlossen oder am Situs nachreseziert werden. Das Risiko eines Lokalrezidivs rechtfertigt in diesen Fällen die Amputation nicht. Sollte eine Nachresektion nicht möglich sein, muss die Amputation, aber auch die adjuvante Therapie (Strahlen-, Chemotherapie) in Abhängigkeit vom Befund diskutiert werden.

Aufgrund der bevorzugt hämatogenen Metastasierungswege ist eine systematische Lymphknotendissektion bei Knochensarkomen nicht indiziert.

Intraoperative Schnellschnittuntersuchungen haben zur Frage der Resektionsränder bei Knochentumoren nur eine limitierte Bedeutung. Technisch ist es zwar möglich, die häufig routinemäßig entnommen Knochenmarkproben der Resektionsränder im Schnellschnitt zu beurteilen. In einer retrospektiven Analyse an 118 Patienten zeigte sich im Vergleich zur definitiven Histologie in einer historischen Gruppe (bis 1984) von Osteosarkompatienten 3 positive Befunde, davon einer falsch-positiv [15]. In der definitiven Histologie fand sich dann noch ein falsch-negativer Befund. In der unter Zuhilfenahme moderner Diagnosemethoden geplanten und resezierten Patientengruppe waren alle Schnellschnitte negativ. Die Autoren sehen deshalb keine Notwendigkeit eine intraoperative Knochenmarkschnellschnittdiagnostik durchzuführen.

Operative Methoden

Grundsätzlich zur Verfügung stehen an den Extremitäten verschiedene operative Methoden:

- Erhalt der Extremität in der ursprünglichen Form mit Überbrückung eines entstehenden knöchernen Defekts,
- Segmentamputationen,
- Amputationen.

Die gewählte Operationsmethode sagt dabei nichts über den erreichten Resektionsabstand zum Tumor aus. Obwohl durch die Amputation am leichtesten große Sicherheitsabstände zu erreichen sind, kann es bei insuffizienter Planung auch zur intraläsionalen Amputation kommen.

Für die Entscheidung, ob bzw. welches Rekonstruktionsverfahren verwendet wird, ist die zu erwartende Funktion und die Akzeptanz durch den Patienten entscheidend. Es ist belegt, dass extremitätenerhaltende Operationen nicht per se ein besseres funktionelles Ergebnis bieten als eine Amputation. So ist z. B. eine instabile, schmerzhafte untere Extremität ohne Sensibilität im Vergleich zur Amputation mit adäquater Prothesenversorgung kein

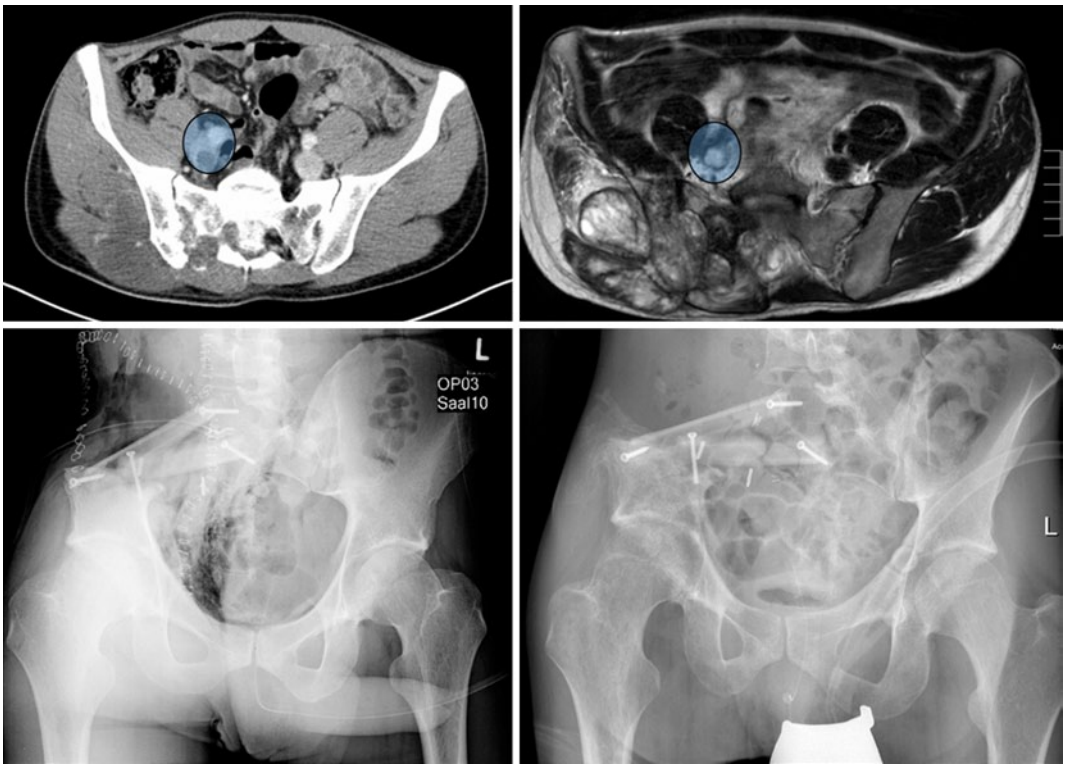

Abb. 2 ◀ 18-jähriger Patient mit chondroblastischen Osteosarkom des Beckens: Tumorwachstum in die großen Beckenvenen. Resektion (R1 im Beckenvenenbereich nach Extraktion eines großen Tumorzapfens), Rekonstruktion mit Fibulatransplantaten und nachfolgender Strahlentherapie, tumorfrei 5 Jahre postoperativ

Gewinn. Bei postoperativ geplanter Chemotherapie ist auch auf ein Verfahren mit gesicherter rascher Wundheilung Wert zu legen. Besonders Patienten mit Osteo- oder Ewing-Sarkomen sind auf eine rasch postoperativ beginnende Chemotherapie angewiesen.

Operationen bei Knochentumoren stellen immer hochgradig individuelle Eingriffe dar.

Die Funktion richtet sich nach den erhaltbaren Strukturen und den im Einzelfall zur Verfügung stehenden Rekonstruktionsmöglichkeiten. Voraussetzung für eine Extremitäten erhaltende Operation ist nach Tumorresektion eine ausreichende Nerven- und Blutversorgung sowie die suffiziente Muskelfunktion und Weichteildeckung. Berücksichtigt werden müssen zusätzliche rekonstruktive Maßnahmen wie der Gefäßersatz, Lappenplastiken an der Haut und Muskeltranspositionen. Auch Arthrodesen sollten bei schlechter Muskelfunktion in die Behandlungsplanung einbezogen werden. Probleme bereiten pathologische Frakturen wegen der schwer vorhersehbaren Tumorzellverschleppung im Frakturhämatom und Kleinkinder, bei denen sich durch das Wachstum der Extremitäten zusätzliche Probleme bieten. Neue Operationsverfahren der autologen Rekonstruktion wie auch die Wachstumsendoprothesen können hier das Indikationsalter nach unten verschieben.

Unter Segmentamputation wird die Entfernung eines Segments einer Extremität und die Replantation des distalen Anteils der Extremität an die proximale Absetzungsstelle verstanden. Durchgängig erhalten bleibt nur die Nervenversorgung. Klassisches Beispiel ist die Umkehrplastik nach Borggreve. Hier werden Kniegelenk und distales Femur entfernt. Der N. ischiadicus bleibt als einzige Struktur durchgehend erhalten. Der Unterschenkel wird nach Drehung um 180° auf den proximalen Oberschenkel replantiert, wodurch das Sprunggelenk zum Kniegelenk wird. Vorteile dieser Verfahren sind an der unteren Extremität der endbelastbare Stumpf und die im Vergleich zur Amputation viel bessere Funktion. An der oberen Extremität bleibt die Funktion der Hand erhalten. Hauptnachteil ist der ungünstige optische Eindruck.

Amputationen bzw. verwandte Verfahren wie Exartikulationen oder Hemipelvektomien müssen bei zusätzlichem Befall der versorgenden nervalen Strukturen durchgeführt werden. Daneben können sie indiziert sein bei Rezidiven, speziell bei schweren Strahlenschäden der Weichteile und – noch immer – nach nicht adäquat durchgeführten Voroperationen.

Besonderheiten einzelner Tumoren

Osteosarkom

In einer Arbeit aus den frühen Jahren der neoadjuvanten Chemotherapie, teilweise auch mit Patienten ohne Chemotherapie, fanden sich 7% Lokalrezidive in 355 Patienten [8], 3% in amputierten und 9% in Extremitäten erhaltend operierten Patienten. Die gleiche Arbeitsgruppe publizierte 1994 Daten derselben Patienten [17]. Lokalrezidive wurden dabei bei amputierten und Patienten mit Umkehrplastik in 0% der radikal amputierten, 8% der weit amputierten und in einen intraläsional amputierten Patienten gesehen. Bei Patienten mit Extremitätenerhalt fanden sich Lokalrezidive in 3% bei weit resezierten, 29% bei marginal resezierten, 15% bei „kontaminierten“ Schnitträndern und 36% bei intraläsionalen Resektionen. Der zusätzliche Einfluss der Nekroserate nach Chemotherapie war bereits in dieser frühen

Arbeit nachweisbar. 2006 publizierte die Gruppe ihre Ergebnisse an 789 Patienten. 92% aller Resektionsränder wurden dabei als adäquat (weit oder radikal) beschrieben. In 44 Patienten kam es zum Lokalrezidiv (6%), in 93% davon zusätzlich zu weiteren Metastasen, etwa die Hälfte vor oder simultan mit dem Lokalrezidiv. Patienten mit inadäquaten Resektionsrändern zeigten 20,9%, Patienten mit adäquaten Resektionsrändern 3,5% Lokalrezidive. Bei gutem Ansprechen auf die Chemotherapie fanden sich 4,1% Lokalrezidive, 6,2% bei schlechtem Ansprechen. In der multivariaten Analyse unter Einbeziehung topographischer Tumorparameter blieb der Resektionsrand ein signifikanter Enflussfaktor [4].

In 1355 Patienten der COSS-Studie fanden sich 2011 publiziert signifikant unterschiedlich. Lokalrezidive:

- bei amputierten Patienten 3,2%,
- bei extremitätenerhaltend operierten Patienten 7,5% und
- bei Umkehrplastiken 2,4% Lokalrezidive:

Zwischen weiter (6,2%) und radikaler Resektion (4,5%) bestand keine signifikante Differenz [1]. Auch bei den knöchernen Resektionsabständen (1–10 vs. 11–20 mm) fand sich keine signifikante Differenz.

Generell lässt sich beim Osteosarkom damit die klare Empfehlung für eine weite Tumorresektion aussprechen. Die oft sehr begrenzten anatomischen Verhältnisse (z. B. Abstand zu den Gefäßen und Nerven der Poplitea) lassen eine über einen weiten Resektionsrand – zumindest im Millimeterbereich – hinaus gehende radikalere Resektion unter Mitnahme dieser wichtigen Strukturen nicht begründen. Ist im Einzelfall, z. B. im Becken, ein Resektionsrand kontaminiert muss unter kritischer Abwägung und Diskussion mit den Patienten u. U. auch eine lokale Nachbestrahlung gegenüber einer ablativen Maßnahme diskutiert werden (**Abb. 2,** [16]).

Ewing-Sarkom

Eine Sonderstellung hat das Ewing-Sarkom, bei dem im Ausnahmefall bei gutem Ansprechen des Tumors auf Chemo- und Strahlentherapie bei sonst funktionell belastendem Eingriff im Rahmen einer interdisziplinären Entscheidung auch eine marginale Resektion oder lediglich die konservativen Therapieverfahren vertretbar sind (s. gesondertes Kapitel).

In der 2006 publizierten Studie der italienischen Arbeitsgruppe an 512 Patienten die alle eine Chemotherapie erhielten, zeigte sich ein tumorfreies 5-Jahres-Überleben bei Patienten mit Extremitätentumoren und alleiniger Tumorresektion in 68% bei zusätzlicher Strahlentherapie in 62% und bei alleiniger Strahlentherapie in 49% (signifikant, [3]). Bei zentraler Tumorlokalisation fanden sich zwar Unterschiede (65% vs. 53% vs. 47%), diese waren aber nicht signifikant. Die Lokalrezidivrate zeigte sich signifikant abhängig vom Resektionsrand (adäquat – weit oder radikal – 7%, nicht adäquat – kontaminiert- 19%) und vom Vorgehen insgesamt (Resektion 9%, Resektion und Radiatio 11%, Radiatio alleine 19%). Das tumorfreie 5-Jahres-Überleben war auch unter multivariater Betrachtung bei Patienten mit inadäquaten Resektionsrändern signifikant reduziert. Bei Patienten mit inadäquaten Resektionsrändern zeigte die adjuvante Strahlentherapie keine Prognoseverbesserung.

In der CESS- (Cooperative Ewing-Sarkom Studiengruppe) und EICESS-Studie („European Intergroup Cooperative Ewing Sarcoma Study Group") publiziert 2002, mit 1058 Patienten fanden sich Lokalrezidive oder Lokal- und systemische Rezidive bei einer radikalen Resektion in 1,6% der Fälle unabhängig von einer zusätzlichen Strahlentherapie [21]. Bei einer weiten Resektion in 4,1% ohne zusätzliche und 7,5% mit Strahlentherapie, bei einer marginalen Resektion in 5,6% vs. 5,8% und bei einer intraläsionalen Resektion in 28,6% vs. 20,5%. Bei alleiniger Radiatio lag die Rezidivrate bei 24,6%

> » Wann immer möglich sollten adäquate Resektionsränder angestrebt werden

Zusammenfassend halten die Autoren beider Gruppen fest, dass adäquate Resektionsränder, wann immer möglich, angestrebt werden sollten. Im Fall einer zu erwartenden intraläsionalen Resektion bringt auch eine adjuvante Strahlentherapie keinen weiteren Therapievorteil, so dass hier eine alleinige Strahlentherapie zu rechtfertigen sei.

Chondrosarkom

Auch beim gut differenzierten Chondrosarkom („atypical cartilaginous tumour" nach neuer WHO-Klassifikation) kann im Einzelfall eine intraläsionale sorgfältige Kürettage erfolgen [12, 22]. Ansonsten ist bei marginalen/intraläsionalen Resektionen von einer Lokalrezidivrate von >30% auszugehen. Sie stellen daher kein adäquates Vorgehen dar und sollten, wenn primär unter der Verdachtsdiagnose eines benignen Tumors operiert wurde, immer die Diskussion einer Nachresektion nach sich ziehen.

Bei den vergleichsweise häufigen pelvinen Chondrosarkomen zeigte sich bei 215 Patienten in einer multivariaten Analyse (Grading, zentral/peripher, Stadium, Resektionsränder, azetabuläre Lage) lediglich das Grading signifikant für das Gesamtüberleben [13]. Für die Frage eines Lokalrezidivs waren Grading, Resektionsränder und die acetabuläre Lage auschlaggebend.

Andreou et al. [2] betrachteten 115 Patienten mit initial lokalisierter Erkrankung und einer mindestens 5-jährigen Nachbeobachtungszeit. Das 10-Jahres-Gesamtüberleben lag dabei bei Patienten mit inadäquaten Resektionsrändern bei 67%, mit adäquaten Resektionsrändern bei 70%, das tumorfreie 10-Jahres-Überleben bei 33% vs. 57% (nicht signifikant).

In einer identischen Arbeit an 153 nichtmetastasierten Patienten erhöhte eine inadäquate Resektion zwar univariat mit 46% vs. 7% die Lokalrezidivrate und senkte mit 57% vs. 88% das 10-Jahres-Überleben, multivariat zeigte sich aber lediglich ein Einfluss auf die Lokalrezidivrate, nicht jedoch auf das Gesamtüberleben. Letzteres wurde nur vom Grading, einer extrakompartmentalen Lage und aber auch der Frage eines Lokalrezidivs beeinflusst. Die Autoren kommen trotzdem zum Ergebnis, dass eine adäquate Resektion unter Berücksichtigung des hohen Einflusses eines Lokalrezidivs auf das Überleben in jedem Fall angestrebt werden sollte.

Signifikant beeinflusste in einer Untersuchung an 108 Patienten univariat die Qualität der Resektion (adäquat/inadäquat) sowohl die Lokalrezidivrate (10% vs. 35%) wie auch das Versterben am Tumor (19% vs. 30%, [18]). Interessanterweise zeigte hier das Grading keinen Einfluss.

Fazit für die Praxis

- **Vor jeder Resektion eines Knochensarkoms stehen die Kenntnis der exakten Histologie und die präzise Bildgebung der Läsion. Eine interdisziplinäre Diskussion der Behandlungsstrategie vor dem Eingriff ist verpflichtend. Die Zuweisung in spezialisierte Zentren mit hohen Fallzahlen sollte bei diesen sehr seltenen Tumoren eine Selbstverständlichkeit sein, nicht nur um prospektive multizentrische Studien zu unterstützen, sondern auch da gerade diese Patienten hinsichtlich ihrer Primärversorgung und dem notwendigen Komplikationsmanagement von der Erfahrung der Einheit profitieren.**
- **Generell ist eine weite Resektion anzustreben, einzige Ausnahme ist das hochdifferenzierte (G1) Chondrosarkom der Extremitäten. Osteosarkompatienten können bei nicht nachresezierbaren kontaminierten Resektionsrändern (R1) von einer adjuvanten Strahlentherapie profitieren, bei Ewing-Sarkomen ist dies nicht der Fall. Entsprechend sollte hier in Erwartung einer R1-Resektion besser auf diese verzichtet werden und nur eine Strahlentherapie erfolgen. Die Daten bzgl. der Notwendigkeit einer weiten Resektion bei Chondrosarkomen (G2,3) in kritischen Lokalisationen sind bzgl. des Gesamtüberlebens widersprüchlich, belegen aber zumindest eine geringere Lokalrezidivrate. Über die generelle Empfehlung einer Resektion im Gesunden hinaus gibt es keine validen Daten zur Benennung anzustrebender Resektionsabstände. Erweiterte oder mutilierende Resektionen nur zur Erhöhung eines sowieso schon im Gesunden verlaufenden Resektionsrandes sollten vermieden werden.**
- **Ist ein Präparat aufgebrochen oder in mehreren Teilen vorliegend ist dementsprechend eine R0-Resektion nicht mehr belegbar. Finden sich Tumorherde außerhalb des eigentlichen Resektionsgebiets liegt eine R2-Situation vor, auch wenn lokoregionär eine R0-Situation erzielt wurde. Da das gesicherte Wissen um weitere Tumorherde dem Pathologen meist nicht bekannt ist, wird er seine R-Einschätzung in der Regel auf dem Lokalbefund beziehen.**

Korrespondenzadresse

Prof. Dr. H.R. Dürr
Schwerpunkt Tumororthopädie, Orthopädische Klinik, Klinikum der LMU München, Campus Grosshadern
Marchioninistraße 15,
81377 München
hans_roland.duerr@med.uni-muenchen.de

Einhaltung ethischer Richtlinien

Interessenkonflikt. H.R. Dürr, Y. Bakhshai, H. Rechl und P.-U. Tunn geben an, dass kein Interessenkonflikt besteht.

Dieser Beitrag beinhaltet keine Studien an Menschen oder Tieren.

Literatur

1. Andreou D, Bielack SS, Carrle D et al (2011) The influence of tumor- and treatment-related factors on the development of local recurrence in osteosarcoma after adequate surgery. An analysis of 1355 patients treated on neoadjuvant Cooperative Osteosarcoma Study Group protocols. Ann Oncol 22:1228–1235
2. Andreou D, Ruppin S, Fehlberg S et al (2011) Survival and prognostic factors in chondrosarcoma: results in 115 patients with long-term follow-up. Acta Orthop 82:749–755
3. Bacci G, Longhi A, Briccoli A et al (2006) The role of surgical margins in treatment of Ewing's sarcoma family tumors: experience of a single institution with 512 patients treated with adjuvant and neoadjuvant chemotherapy. Int J Radiat Oncol Biol Phys 65:766–772
4. Bacci G, Longhi A,Versari M et al (2006) Prognostic factors for osteosarcoma of the extremity treated with neoadjuvant chemotherapy: 15-year experience in 789 patients treated at a single institution. Cancer 106(5):1154–1161
5. Bielack S, Jurgens H, Jundt G et al (2009) Osteosarcoma: the COSS experience. Cancer Treat Res 152:289–308
6. Binitie O, Tejiram S, Conway S et al (2013) Adult soft tissue sarcoma local recurrence after adjuvant treatment without resection of core needle biopsy tract. Clin Orthop Relat Res 471:891–898
7. Enneking WF, Spanier SS, Goodman MA (1980) A system for the surgical staging of musculoskeletal sarcoma. Clin Orthop Relat Res 153:106–120
8. Gherlinzoni F, Picci P, Bacci G et al (1992) Limb sparing versus amputation in osteosarcoma. Correlation between local control, surgical margins and tumor necrosis: Istituto Rizzoli experience. Ann Oncol 3(Suppl 2):23–27
9. Hardes J, Henrichs MP, Gosheger G et al (2013) Endoprosthetic replacement after extra-articular resection of bone and soft -tissue tumours around the knee. J Bone Joint Br 95:1425–1431
10. Issels R (2011) Knochentumoren und Weichteilsarkome: Empfehlungen zur Diagnostik, Therapie und Nachsorge. Zuckschwerdt, München
11. Kaffenberger BH, Wakely PE Jr, Mayerson JL (2010) Local recurrence rate of fine-needle aspiration biopsy in primary high-grade sarcomas. J Surg Oncol 101:618–621
12. Leerapun T, Hugate RR, Inwards CY et al (2007) Surgical management of conventional grade I chondrosarcoma of long bones. Clin Orthop Relat Res 463:166–172
13. Mavrogenis AF, Angelini A, Drago G et al (2013) Survival analysis of patients with chondrosarcomas of the pelvis. J Surg Oncol 108:19–27
14. Mckee MD, Liu DF, Brooks JJ et al (2004) The prognostic significance of margin width for extremity and trunk sarcoma. J Surg Oncol 85:68–76
15. Meyer MS, Spanier SS, Moser M et al (1999) Evaluating marrow margins for resection of osteosarcoma. A modern approach. Clin Orthop Relat Res 170–175
16. Ozaki T, Flege S, Kevric M et al (2003) Osteosarcoma of the pelvis: experience of the Cooperative Osteosarcoma Study Group. J Clin Oncol 21:334–341
17. Picci P, Sangiorgi L, Rougraff BT et al (1994) Relationship of chemotherapy-induced necrosis and surgical margins to local recurrence in osteosarcoma. J Clin Oncol 12:2699–2705
18. Rizzo M, Ghert MA, Harrelson JM et al (2001) Chondrosarcoma of bone: analysis of 108 cases and evaluation for predictors of outcome. Clin Orthop Relat Res 391:224–233
19. Sadoski C, Suit HD, Rosenberg A et al (1993) Preoperative radiation, surgical margins, and local control of extremity sarcomas of soft tissues. J Surg Oncol 52:223–230
20. Schima W, Amann G, Stiglbauer R et al (1994) Preoperative staging of osteosarcoma: efficacy of MR imaging in detecting joint involvement. AJR Am J Roentgenol 163:1171–1175
21. Schuck A, Ahrens S, Paulussen M et al (2003) Local therapy in localized Ewing tumors: results of 1058 patients treated in the CESS 81, CESS 86, and EI-CESS 92 trials. Int J Radiat Oncol Biol Phys 55:168–177
22. Verdegaal SH, Brouwers HF, Van Zwet EW et al (2012) Low-grade chondrosarcoma of long bones treated with intralesional curettage followed by application of phenol, ethanol, and bone-grafting. J Bone Joint Surg Am 94:1201–1207
23. Wittekind C, Compton C, Quirke P et al (2009) A uniform residual tumor (R) classification: integration of the R classification and the circumferential margin status. Cancer 115:3483–3488